



REUNIÓN ACADÉMICA DE MÉDICOS ANATOMOPATÓLOGOS DEL NOROESTE



Ensenada, B.C.

30 y 31 de enero

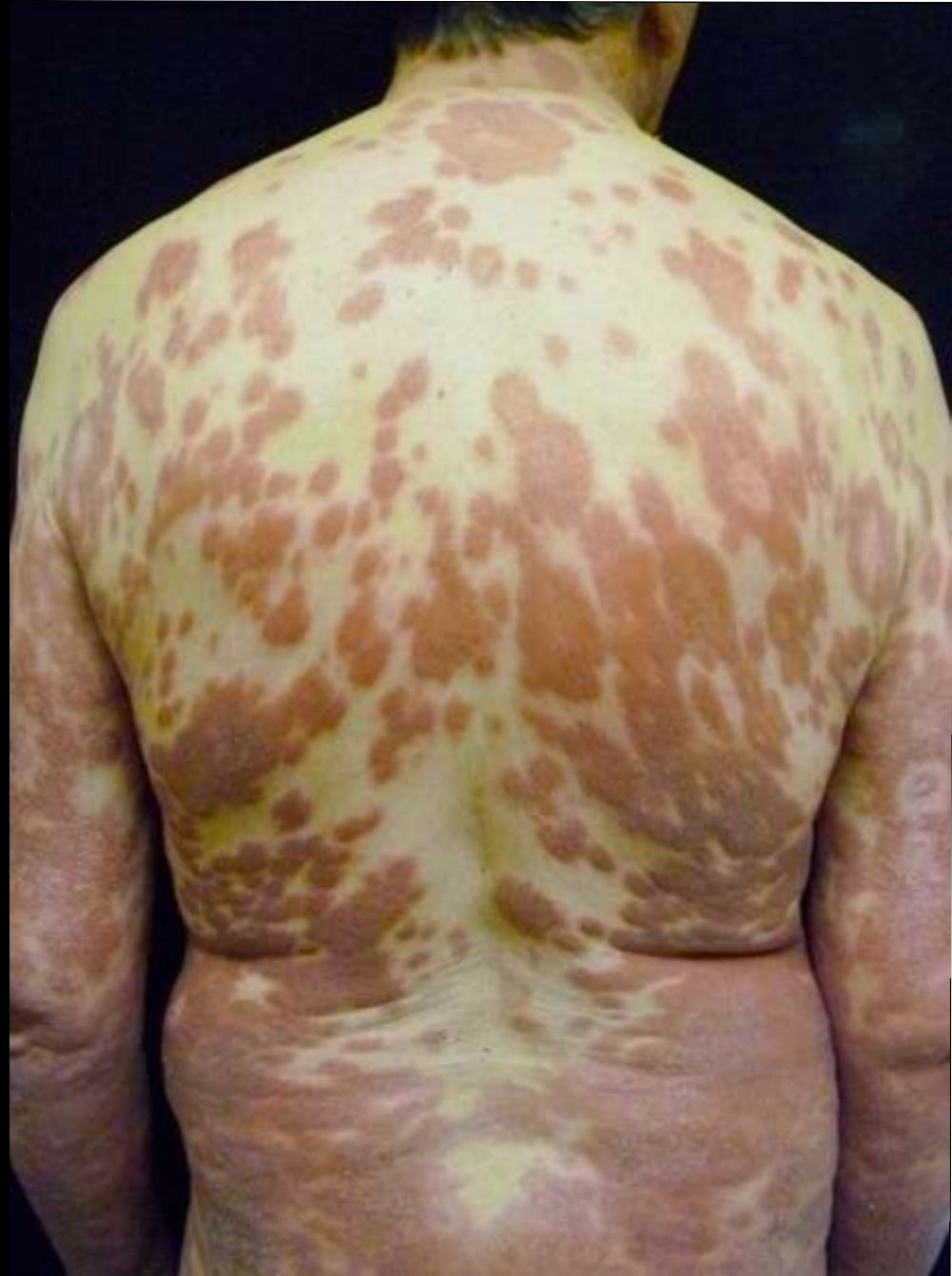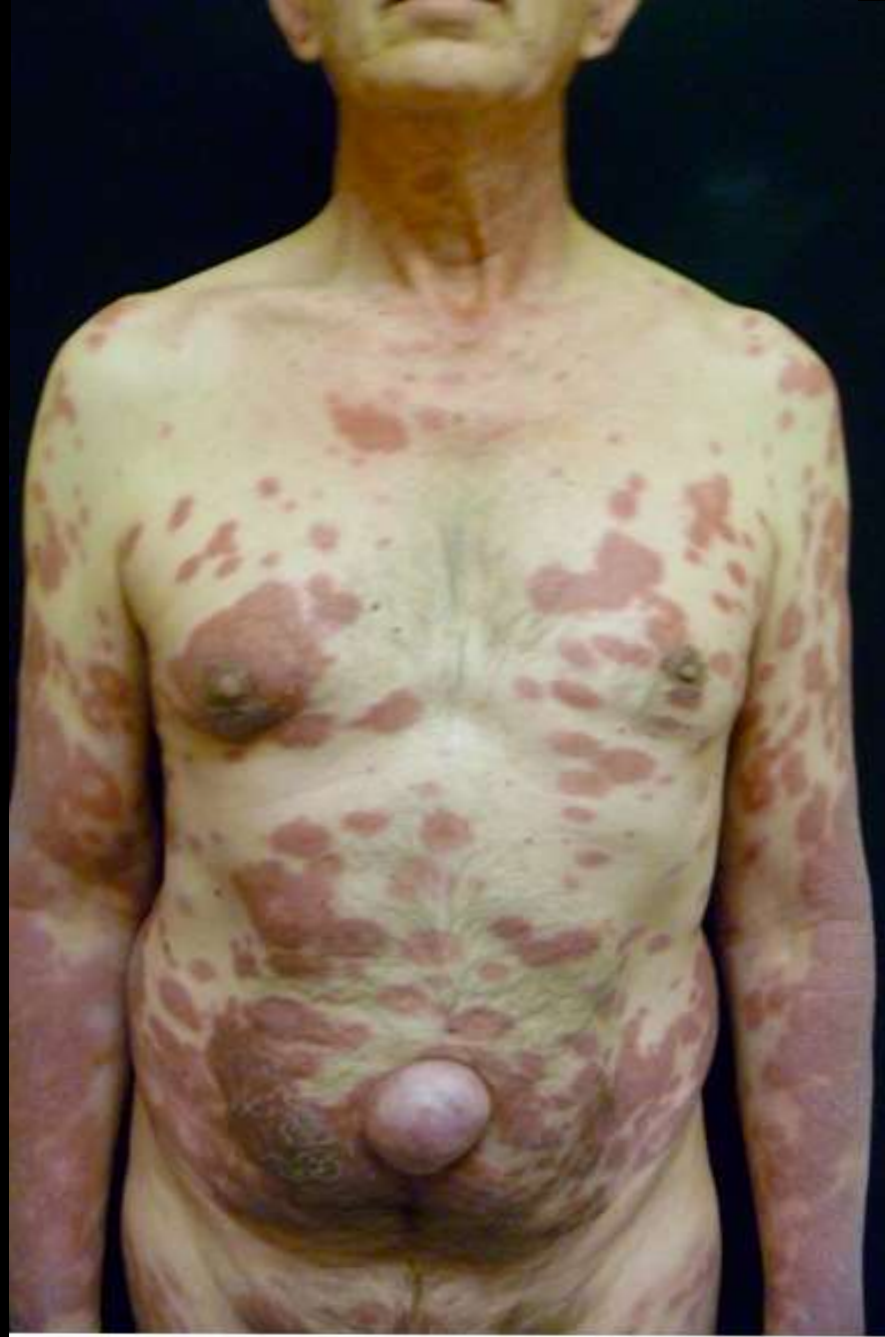Seminario de Patología Quirúrgica

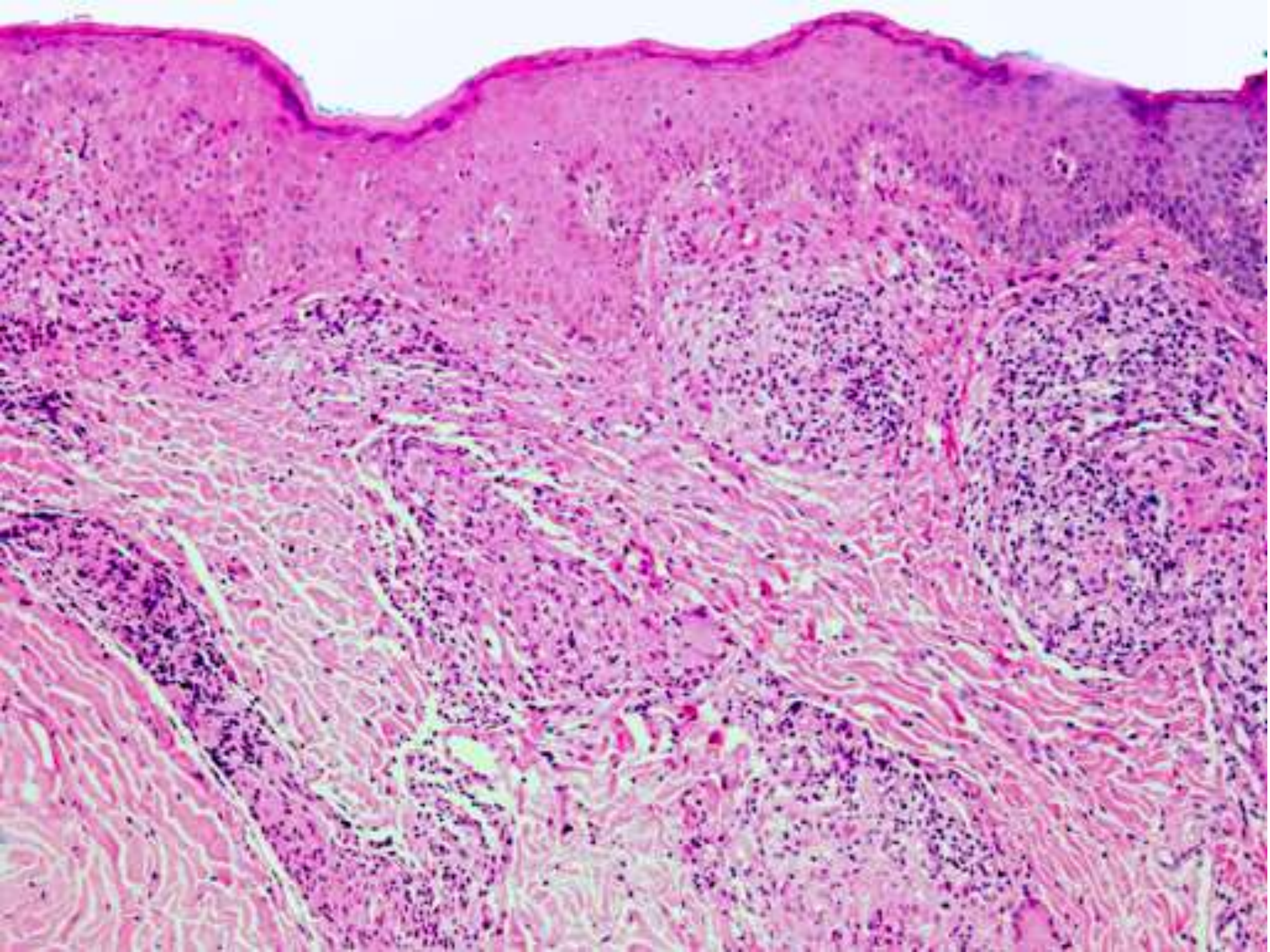
Dr. Arturo Ángeles Ángeles
Instituto de Ciencias Médicas y
Nutrición Salvador Zubirán

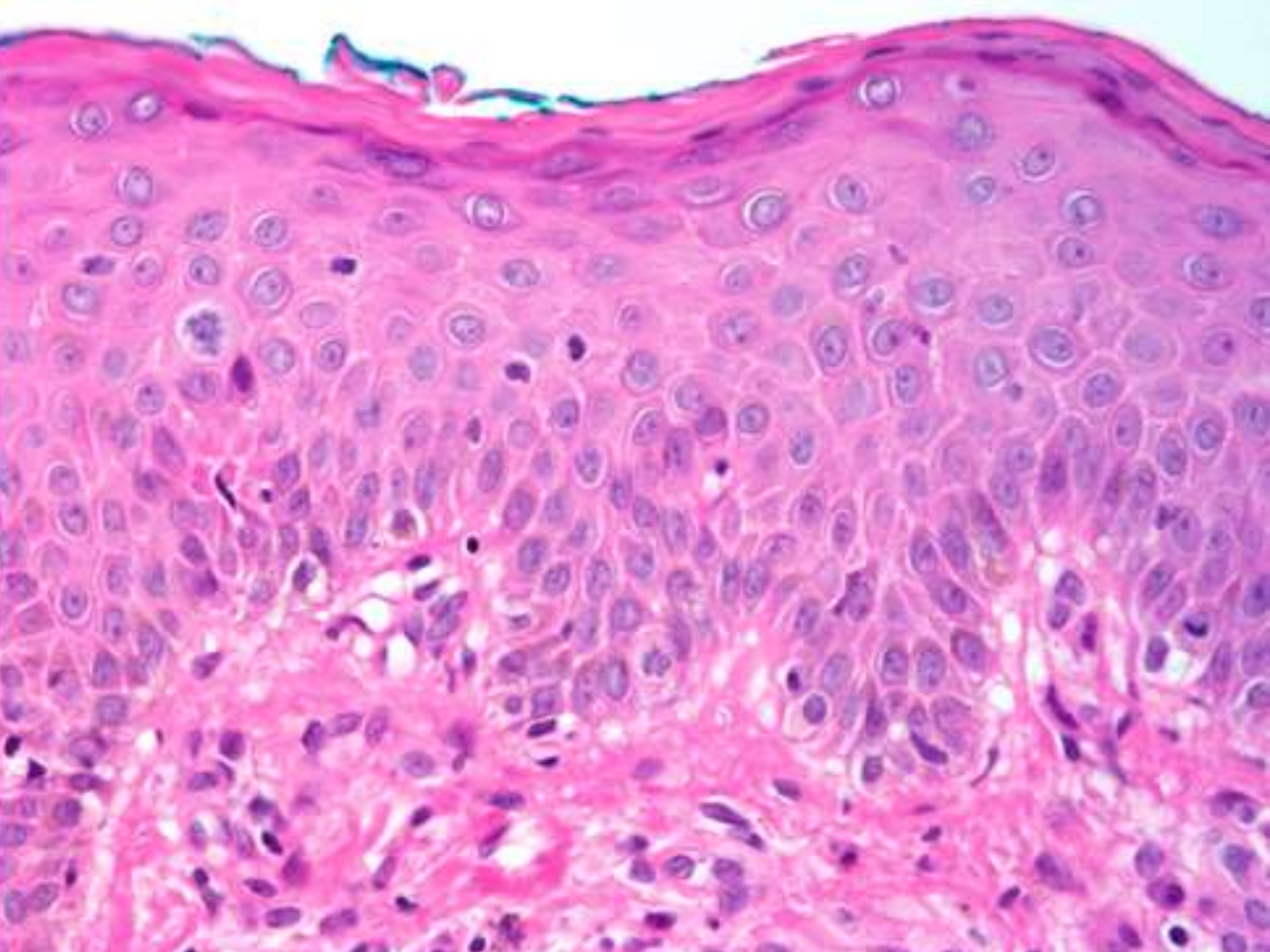
CASO 2

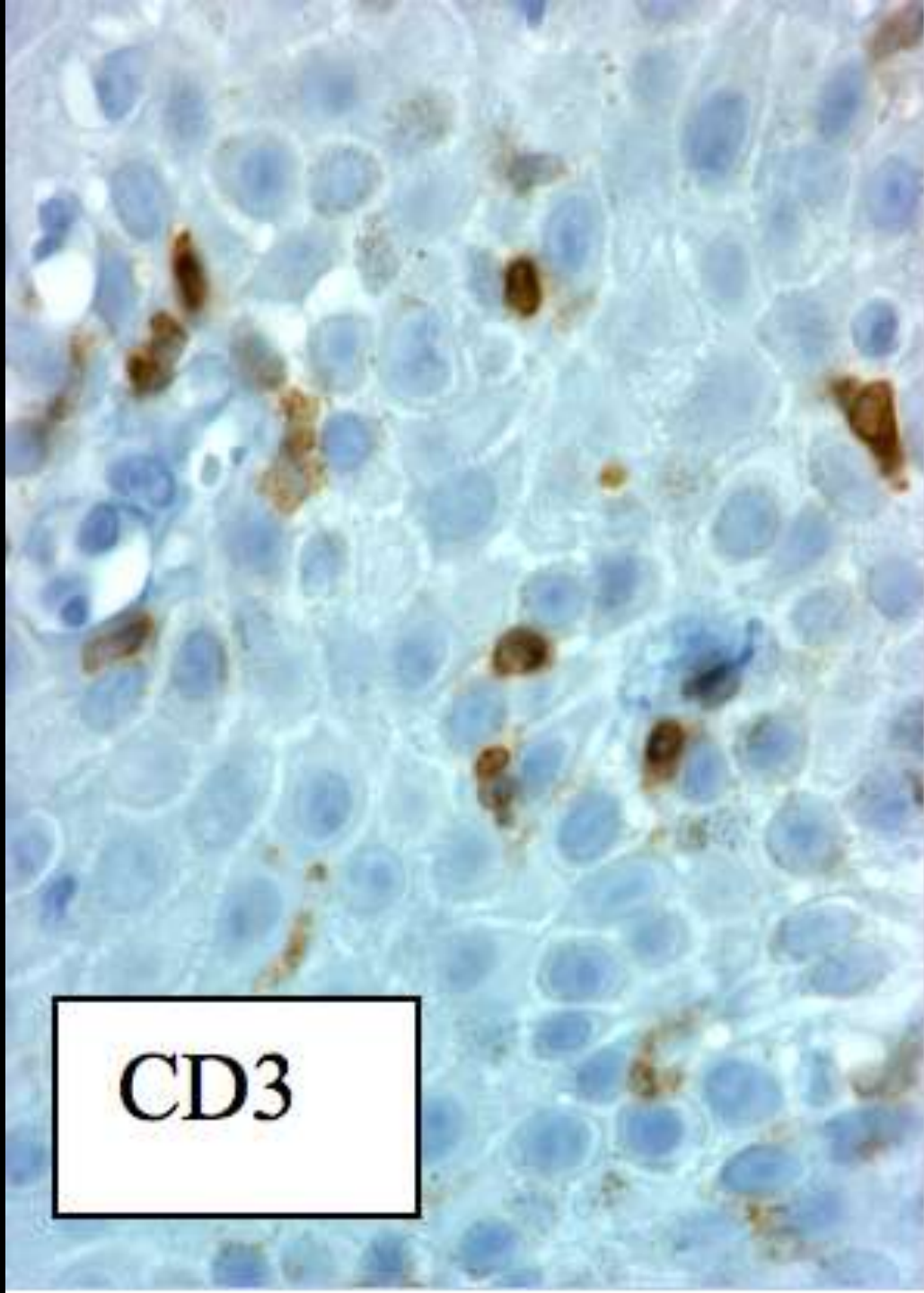
Resumen clínico

- **Hombre de 66 años con lesiones dermatológicas múltiples**









CD3